
MEGAVEJIGA

DIAGNÓSTICO PRE Y POSTNATAL

Cohen Canals María Ayelén, Cuello, Fernandez Valentina,
Pelizzari Mario, Ricardo Perez, Ricardo Ledesma

Córdoba, Argentina

Los autores declaran no presentar ningún conflicto de interés



Instituto
OULTON
Diagnóstico y Tratamiento Ambulatorio



Objetivos

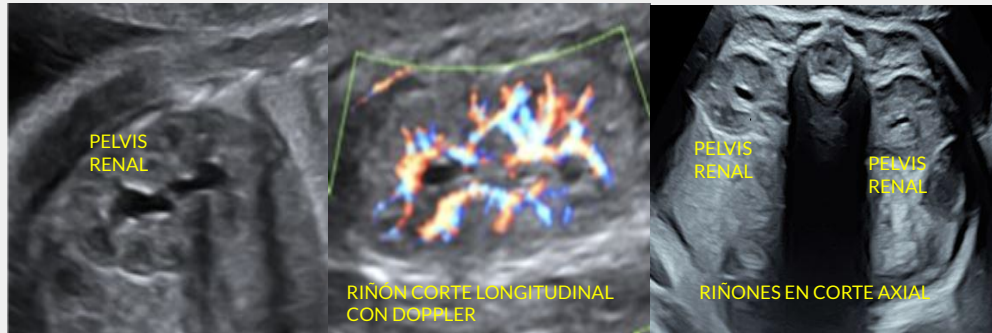- Realizar un repaso anatómico reno-vesical fetal y postnatal
 - Describir las características imagenológicas, fundamentalmente ecográficas, pre y post natales
 - Reconocer las etiologías más frecuentes
 - Describir factores de mal pronóstico
-

Repaso anatómico

Via urinaria fetal normal

- Se visualizan riñones y vejiga
- Uréteres y uretra normales no se visualizan en el feto
- Pelvis intrarrenal y extrarrenal indistinguible

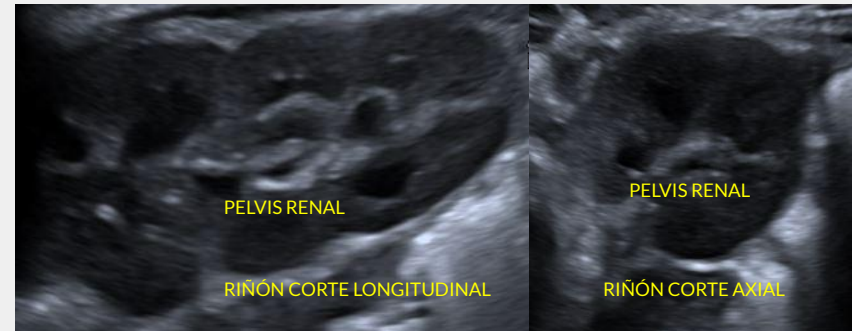
- Pelvis diámetro AP hasta 4 mm en semanas 16-20 de gestación
- Pelvis diámetro AP hasta 7 mm en semanas 28-32 de gestación



Via urinaria postnatal

- Se visualizan riñones y vejiga
- Pelvis intrarrenal y extrarrenal diferenciables

- Pelvis diámetro AP hasta 10 mm
- Uréteres diámetro transversal hasta 4 mm



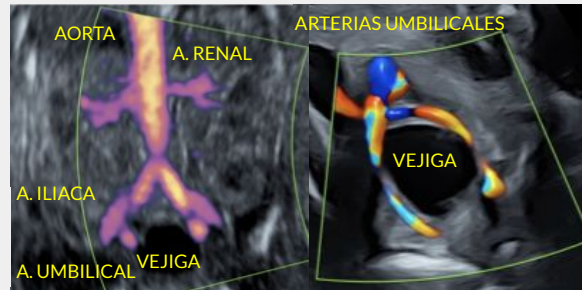
Repaso anatómico

Vejiga prenatal

- Identificable a partir de las 10-12 semanas
- Siempre debe visualizarse después de la semana 13
- Rodeada por las arterias umbilicales
- Vaciamiento vesical intermitente cada 25 min
- Espesor pared vesical hasta 2 mm

Diámetros normales de vejiga fetal en corte sagital

- 1er trimestre: <7 mm
- 2do trimestre: <30 mm
- 3er trimestre: <60mm



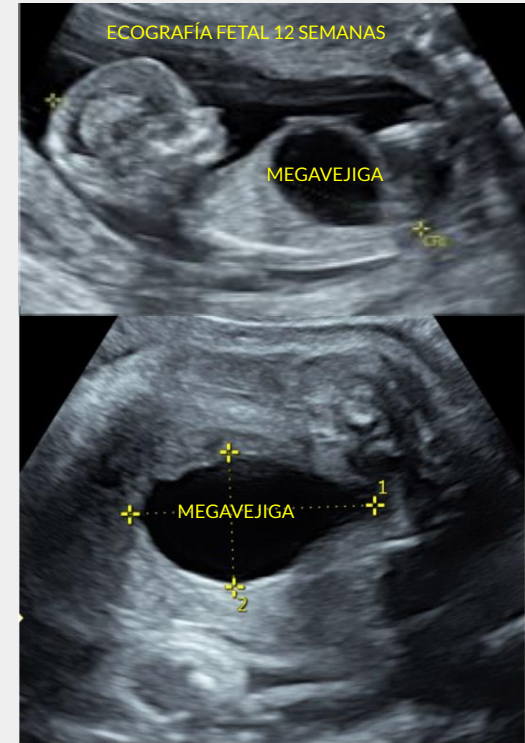
Megavejiga

Vejiga con diámetro sagital mayor a 7 mm en el primer trimestre

En el segundo y tercer trimestre, se caracteriza por una vejiga distendida con falla en el vaciamiento en un período de observación de al menos 45 minutos

Se produce por la obstrucción mecánica o funcional del vaciamiento vesical, parcial o completa

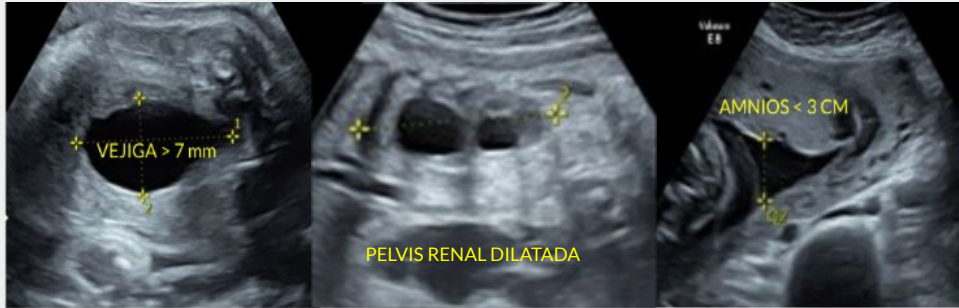- Incidencia 1/ 1.800 embarazos
- 15% asociado a aneuploidías (trisomía 13, 18 y 21)
- El 50% de las vejigas < 15 mm resolución espontánea
- **Factor de mal pronóstico: vejigas >15 mm, aneuploidías asociadas**
- Riesgo de desarrollar displasia quística renal obstructiva e hipoplasia pulmonar
- Alta morbi-mortalidad perinatal
- **El sexo fetal orienta a la causa etiológica**



Megavejiga

Características

- Diámetro vesical $> 7\text{ mm}$
- Dilatación pelvis renal bilateral/ dilatación pielocalicial bilateral
- Oligohidramnios severo



Causas principales de megavejiga:

- Valvas uretrales posteriores
- Reflujo vesicoureteral de alto grado
- Síndrome Prune Belly
- Síndrome de megavejiga-microcolon-hipoperistaltismo

Megavejiga

La correcta determinación etiológica de megavejiga permite estratificar el riesgo, planear oportuna intervención quirúrgica y los eventuales cuidados neonatológicos

Abordaje diagnóstico

- **Ecografía pre y postnatal:** caracterización de anatomía de vías urinarias
- **Cariotipo fetal:** determina el sexo fetal y descarta aneuploidías asociadas
- **RM fetal:** complemento a la ecografía prenatal para valorar anatomía de riñones y vías urinarias
- **Cistouretrografía retrógrada postnatal:** orienta al sitio de obstrucción, descarta RVU, pólipos vesicales, ureterocele, etc.


Actualmente existen dos posibilidades de tratamientos intraútero:

- Drenaje vesico-amniótico (DAV)
 - Fetoscopia láser para fulgurar la válvula por vía intravesical
-

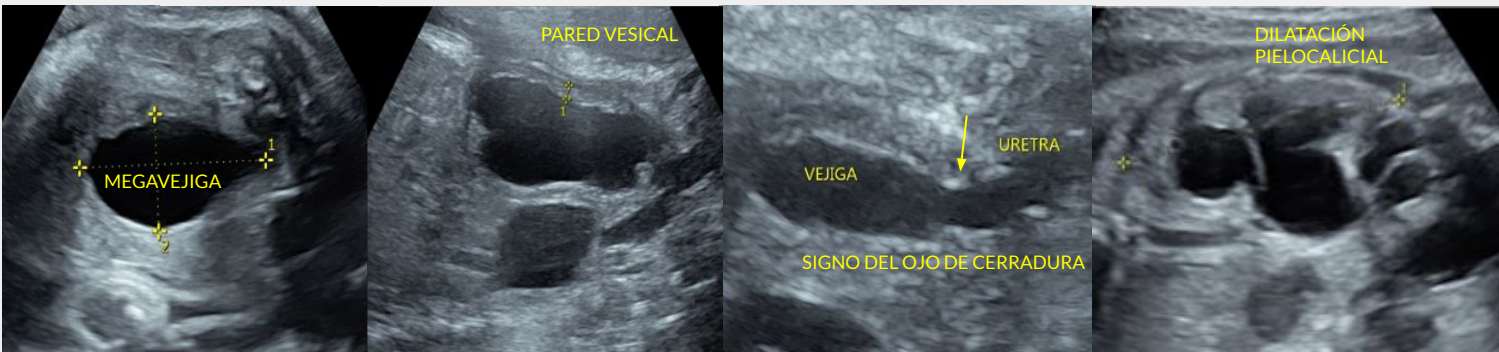
Megavejiga: Valva uretral posterior

- Hipertrofia de los pliegues mucosos en la parte posterior de la uretra
- Afecta al **sexo masculino** (1/5000)
- **Causa más frecuente de megavejiga**
- Se suele visualizar en fetos > 26 semanas
- Mortalidad fetal 30-50%
- Entre el 30-50% requerirá trasplante

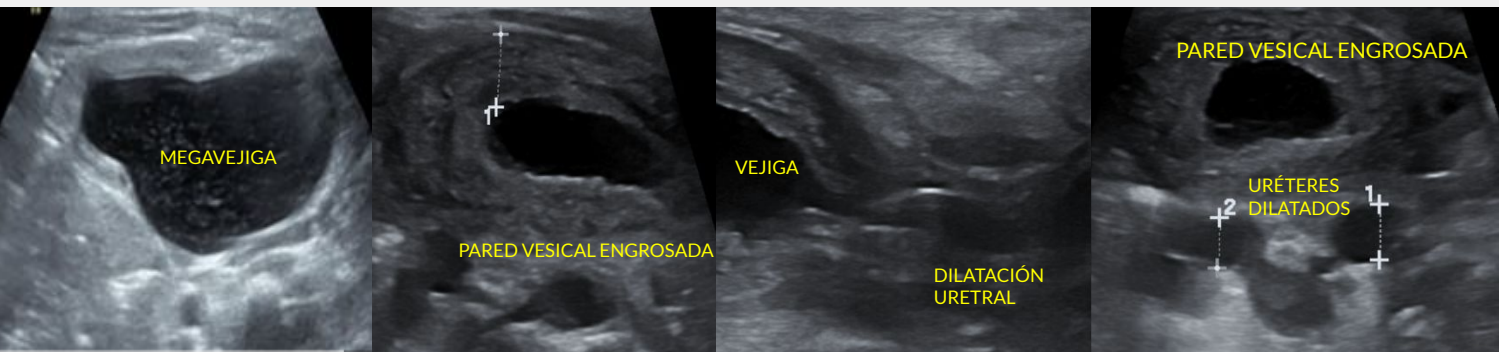
Criterios diagnósticos: VUP (Roy. S. et al)

- Megavejiga
 - Engrosamiento pared vesical (>2 mm)
 - Oligoamnios (<3 cm BVM)
 - Dilatación uretral en forma de cerradura
(**signo del ojo de cerradura**) 
 - Dilatación ureteral
-

Megavejiga: Valva uretral posterior



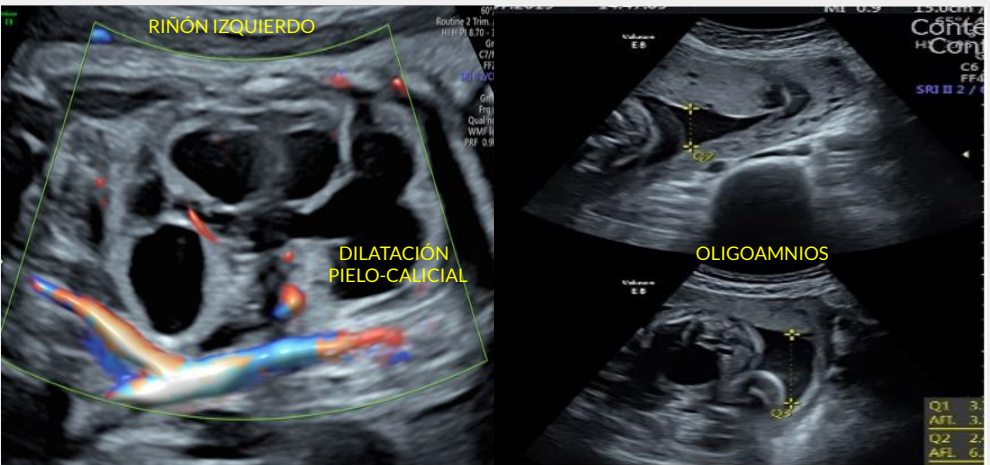
Prenatal



Postnatal

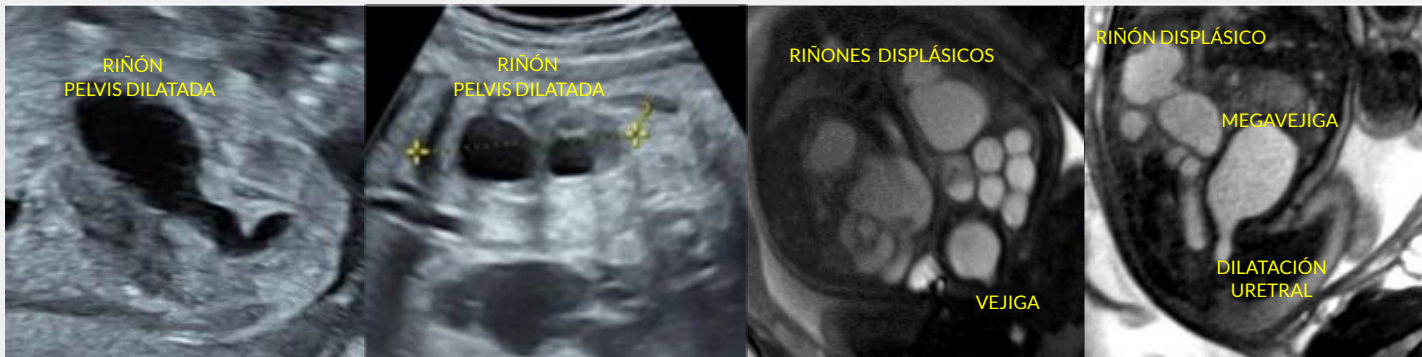Megavejiga: Valva uretral posterior

Ecografía prenatal

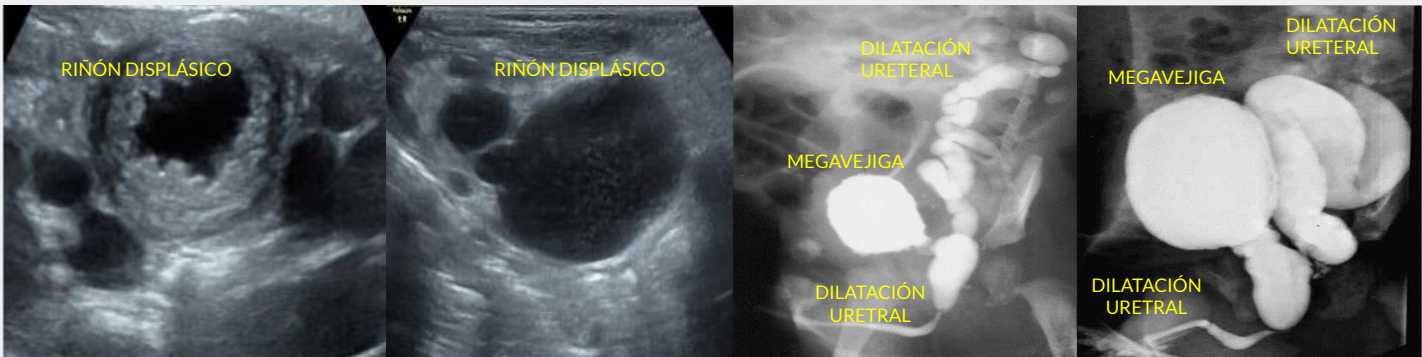


Megavejiga: Valva uretral posterior

Complicación de VUP: Displasia quística renal obstructiva



Prenatal



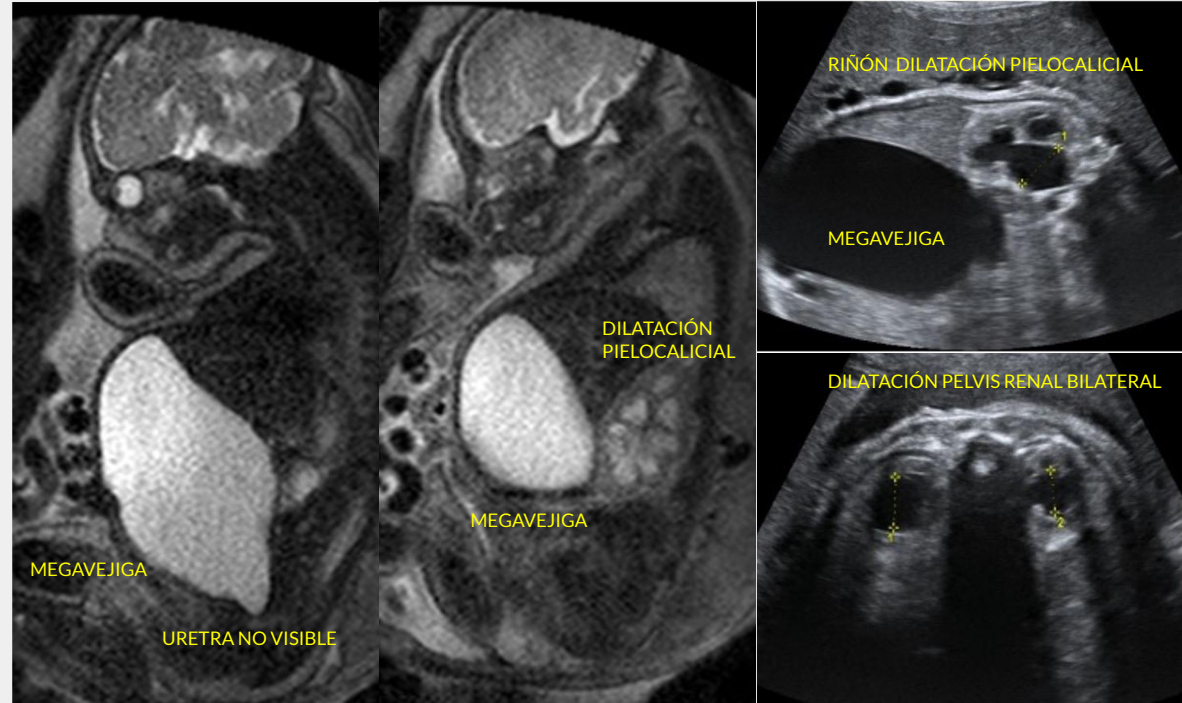
Postnatal

Megavejiga: Reflujo vesico-renal (RVU)

- Afecta a ambos sexos
- Fisiopatología desconocida
- Ocurre en RVU grado IV-V

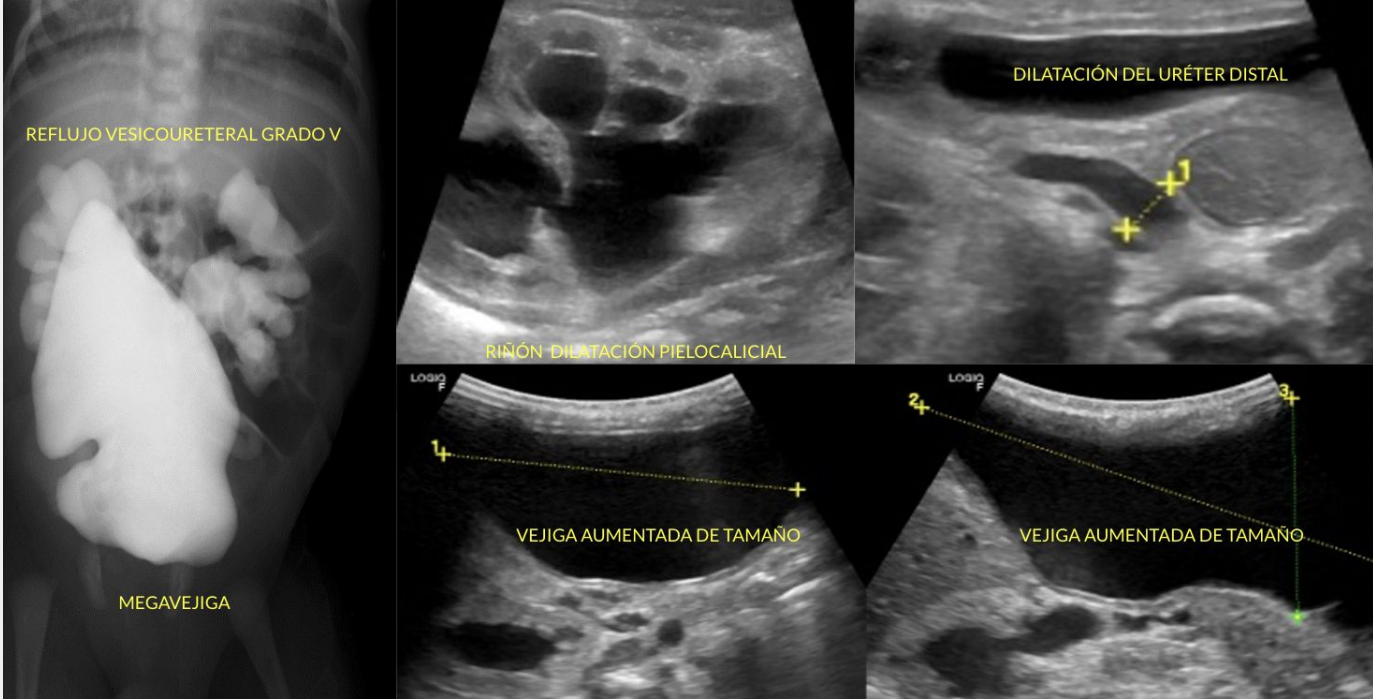
Criterios diagnósticos:

- Vejiga aumentada de tamaño
- **Paredes vesicales delgadas**
- Dilatación uretero-piélica
- Uretra normal no dilatada
- Líquido amniótico normal



Prenatal

Megavejiga: Reflujo vesico-renal (RVU)



Postnatal

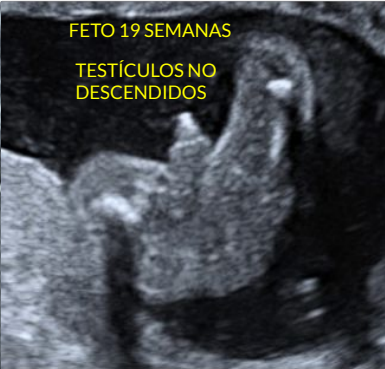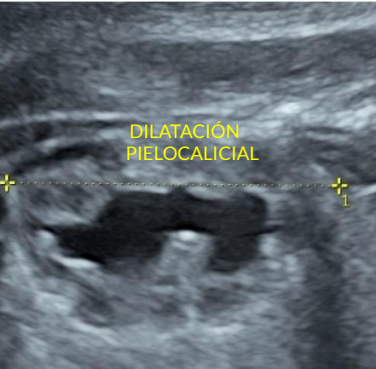
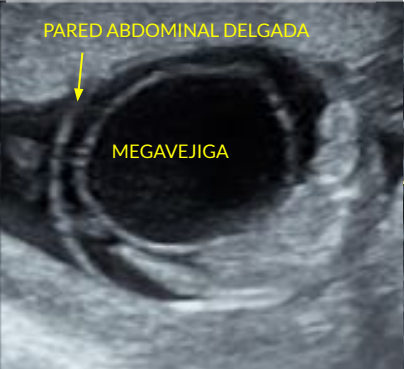
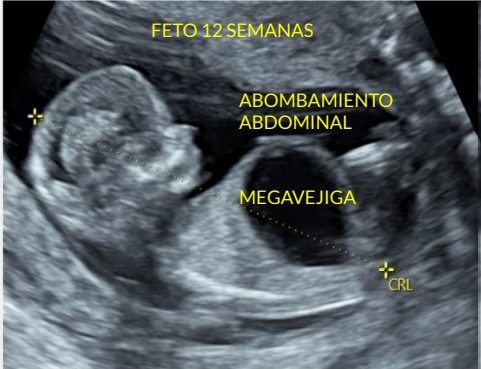Megavejiga: Síndrome Prune Belly

- Anomalía congénita
- Incidencia 1/50.000
- Sexo masculino 97%
- Mortalidad 11-29%
- Triada clásica
- **Hipoplasia o ausencia de musculatura de la pared abdominal**
- **Anomalías del tracto urinario**
- **Criptorquidia bilateral**

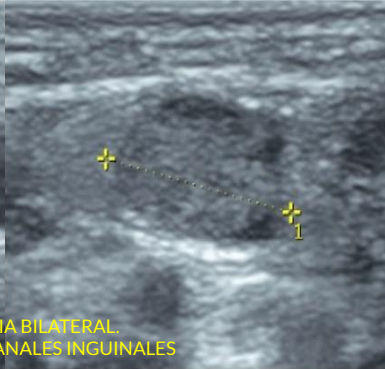
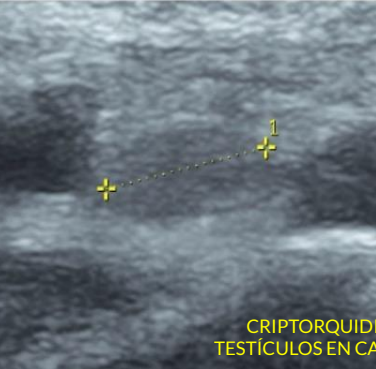
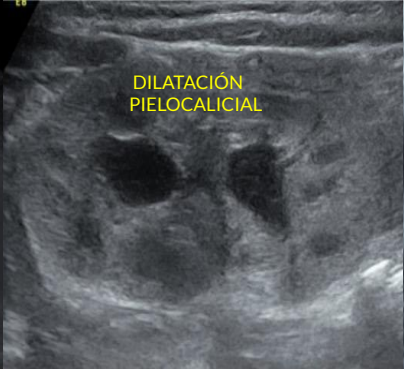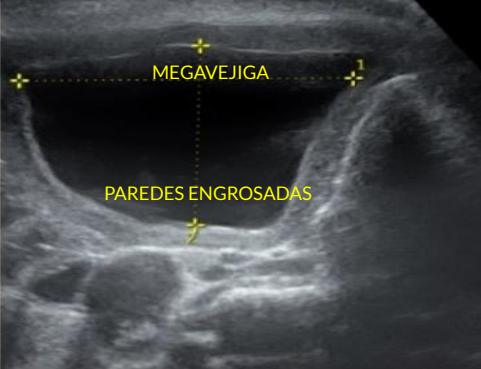
Criterios diagnósticos:

- Circunferencia abdominal aumentada (abdomen en ciruela)
 - **Megavejiga de paredes engrosadas**
 - Dilatación bilateral de vías urinarias
 - **Uretra no dilatada**
 - Oligoamnios
 - **Criptorquidia bilateral**
-

Megavejiga: Síndrome Prune Belly



Prenatal



CRIPTORQUIDIA BILATERAL
TESTÍCULOS EN CANALES INGUINALES

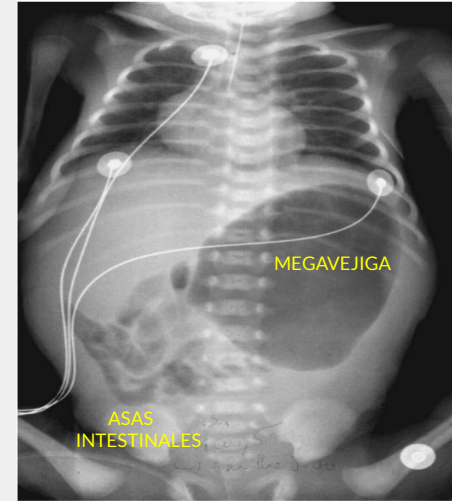
Postnatal

Megavejiga: S. de megavejiga-microcolon-hipoperistaltismo

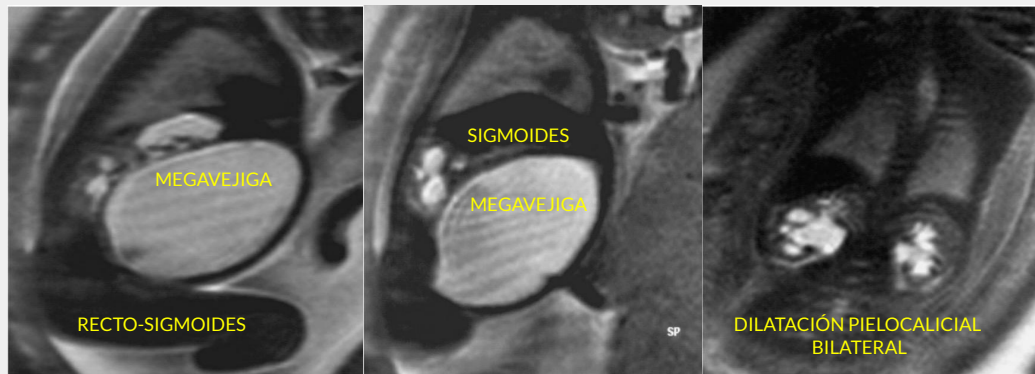
- Enfermedad hereditaria autosómica recesiva (AR)
- Defecto de receptores en musculatura lisa
- **Síntomas obstrucción intestinal** sin oclusión mecánica
- **Vejiga distendida** sin obstrucción de vías urinarias bajas
- **Sexo femenino 80-90%**
- Variablemente letal (supervivencia al año de vida <1)

Criterios diagnósticos:

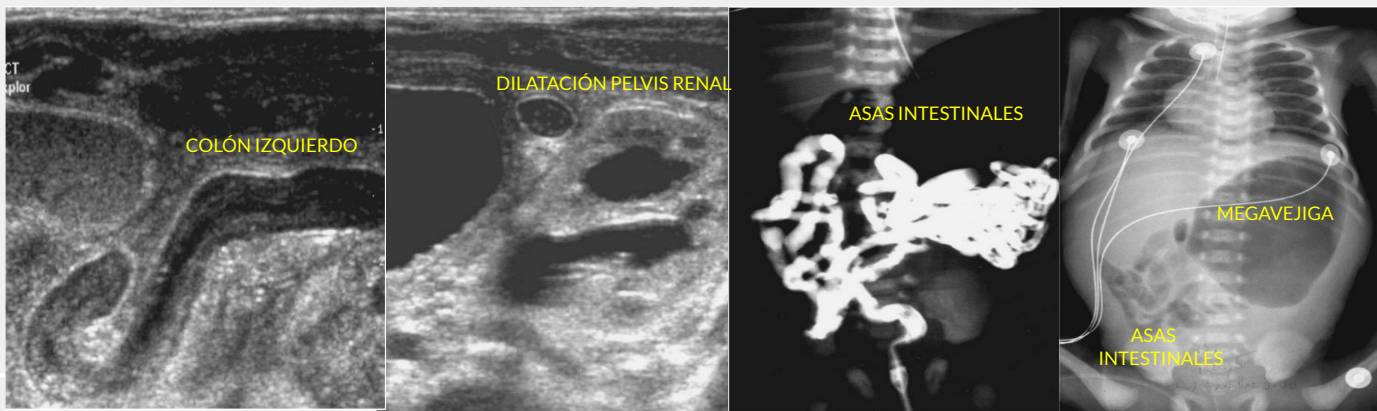
- **Marcada dilatación vesical con paredes delgadas**
- Dilatación bilateral de vías urinarias
- **Riñones no displásicos**
- Dilatación de asas intestinales poco desarrollados
- **Líquido amniótico normal**



Megavejiga: S. de megavejiga-microcolon-hipoperistaltismo



Prenatal



Postnatal

RVU	Síndrome de Prune - Belly	VUP	Megavejiga-microcolon-hipoperistaltismo
Frecuente	Poco frecuente	Frecuente	Raro, AR
Varones y mujeres	Varones (97%)	Varones (100%)	Mujeres (80%)
Pared vesical fina	Pared vesical engrosada	Pared vesical engrosada	Pared vesical fina
Uretra posterior NO dilatada	Uretra posterior NO dilatada Criptorquidia	Uretra posterior dilatada	Colon mal visualizado (Microcolon)
Dilatación bilateral de vías urinarias	Dilatación bilateral de vías urinarias	Dilatación bilateral de vías urinarias	Dilatación bilateral de vías urinarias
Displasia renal	Displasia renal variable	Displasia renal	No displasia renal
Líquido amniótico normal	Oligoamnios	Oligoamnios	Líquido amniótico normal

Conclusión

La megavejiga se produce por una obstrucción mecánica o funcional del vaciamiento vesical, parcial o completa. Las implicaciones clínicas incluyen grados variables de daño renal, el desarrollo de displasia renal multiquística e hipoplasia pulmonar

El reconocimiento ecográfico temprano de megavejiga en el primer trimestre y su seguimiento postnatal es fundamental para el médico especialista, ya que representa un determinante en cuanto al pronóstico de los pacientes, permitiendo una pronta derivación a centros especializados para su manejo y valoración debido a su alta morbi-mortalidad

- Rendón-Acosta, M. A., Rodríguez-Chávez, J. L., Tawney-Serrano, C. R., Madrigal-Rodríguez, V. M., & Bañuelos-Franco, A. (2018). Mega vejiga fetal. *Salud Jalisco*, 5(3), 162-166.
- López Soto, Á., Vázquez Campá, R., Jódar Pérez, M., García Izquierdo, O., & Martínez Uriarte, J. (2017). Obstrucción de vías urinarias bajas (LUTO): expectativas del tratamiento intraútero. *Prog. obstetra. ginecol.(Ed. impr.)* , 70-74.
- Sierralta Born, M. C., Moncada Vidal, K., Rodríguez Herrera, J., Cisternas Olguín, D., Ossandón Correa, F., & Rodríguez Aris, J. G. (2022). Factores asociados a sobrevida de fetos con diagnóstico prenatal de megavejiga. *Andes pediátrica*, 93(1), 78-85.